UN
TREDICESIMO NERVO CRANIALE

PEL

Dott. GIUSEPPE SAPOLINI

COMMENDATORE DI SS. MAURIZIO E LAZZARO E DELLA CORONA D'ITALIA — COMMEND. DELL'ORDINE DI DANEBOURG — DELLA STELLA POLARE DI SVEZIA E NORVEGIA — MEDICO ONORARIO DEL RE V. E. — MEDICO CONSULENTE DELLA CASA REALE — CONSIGLIERE SANITARIO PROVINCIALE — CONSIGLIERE DIRETTIVO AI SORDO-MUTI — MEMBRO CORR. DELLA SOCIETÀ REALE DI BRUSSELLES — MEMBRO DELL'ACCADEMIA MEDICA DI ROMA — MEMBRO DELLA PRESIDENZA DELLA SOCIETÀ ITALIANA E FRANCESE D'IGIENE — GIÀ PRESIDENTE DEL COMITATO MILANESE DELL'ASSOCIAZIONE MEDICA ITALIANA — MEMBRO ESECUTIVO DELL'ASSOCIAZIONE MEDICA — MEMBRO ONORARIO DELLA SOCIETÀ MEDICA DEL MASSASSUCHET

MILANO
FRATELLI RECHIEDEI EDITORI

1881

Estratto dagli *Annali universali di medicina*, Vol. 255 Anno, 1881

ALLA

GRAZIOSA SOVRANA

MARGHERITA

REGINA D' ITALIA

OSSEQUIOSAMENTE DEDICA

L' Autore.

Digitized by the Internet Archive
in 2015

https://archive.org/details/b22385423

STUDJ ANATOMICI

SUL

NERVO DI WRISBERG E SU LA CORDA DEL TIMPANO

O TREDICESIMO NERVO CRANIALE

Soleva Enrico Augusto Wrisberg dire a'suoi discepoli: « *scient autem divitem naturam non facile exauriri posse.* » — Ed in vero l'anatomia ha sì ampio dominio, che, sebbene sia stata e tuttodì sia percorsa ed intimamente scrutata, pure rimane sempre campo ove spigolare ed anche mietere.

In prova di tale asserto nel 1777 segnalò il Wrisberg agli anatomici la « *portio media inter comunicantem faciei et nervum auditorium* » che però devesi ad Eustachio rivendicarne la priorità, di che ci avverte lo Scarpa, il quale scrisse, che un filamento nervoso scorre nel solco lasciato dal nervo acustico e dal facciale « *qui amice suscipit et amplectitur* » nè altro l'Eustachio disse. Il Wrisberg lo illustrò e con più precisa descrizione ci porse in dettaglio la posizione ed andamento di quel filamento, onde venne contraddistinto col di lui nome ossia *nervo intermedio di Wrisberg.*

Intendo pertanto intrattenermi di questo nervo. Incomincerò dall'esporre l'origine apparente e reale, il decorso intermedio fra il nervo VIII e VII, e come si comporti nel ganglio genicolato; dirò appresso come si atteggi nel condotto Falloppiano riguardo al VII, come da questo quegli si diparta e quale corso tenga nella cavità timpanica, e da ultimo come nel cavo buccale appaja e termini.

Dall'Eustachio e dal Wrisberg a noi tutti gli anatomici o dalle Cattedre o per iscritto parlarono del nervo Wrisberg; molti di loro s'accontentarono di accennarlo ripetendone il disegno, ond'è che quelle tavole anatomiche presentano un solo disegno; di questo nervo pochissimi ne fecero studio, e i più scivolarono sull'argomento.

Il nervo Wrisberg (sic) data da un secolo.

Lo Scarpa, cui nulla sfuggiva, stampò nel 1789. Egli accenna all'origine di questo nervo, derivante in parte dalla fossetta, che sta mediana fra l'VIII ed il VII ed in parte da filamenti, che nascono dal IX o glosso-faringeo.

Ma senza qui esporre tutto quello che su questo nervo venne detto, mi limiterò a quegli scrittori, che nell'argomento ci segnalarono qualche cosa di nuovo, per es., il prof. Calori di Bologna col quale però non saprei accordarmi, e dalla loro analisi addivenire ad un'appropriata sintesi.

E per torre qualsiasi dubbiezza piacemi dire tosto, convinto qual sono del fatto anatomico, che il nervo di Eustachio-Wrisberg altro non sia che una breve porzione del *nervo-corda del timpano.*

La corda del timpano trae l'origine sua reale dal *quarto* ventricolo, ed oltre il *calamus scriptorius*, che serra l'angolo romboidale inferiore e la si rinviene ancora più in basso, e questo, da que'primordj va a terminare ai muscoli della lingua; così essendo ne darò la succinta e verissima descrizione.

Messo a scoperto il IV ventricolo sia in cadavere fresco od indurito, ognuno può scorgere che verso la metà di quel pavimento appajono dei filamenti bianchi or fini multipli ed ondulati, or grossi sporgenti e nastriformi se pochi; sono le così delle *barbe del Calamus.*

La parete anteriore del IV ventricolo che la si può considerare composta da due triangoli isosceli le cui ipotenuse si combaciano sulla linea mediana, ed i lati sono segnati dai due cateti che in un angolo si compongono; tanto io volli dire perchè ci tornerà utile in seguito.

I filamenti dunque o barbe, che in taluni soggetti si scorgono manifestamente, li vediamo traversare verso la metà del triangolo inferiore e ciò tanto a destra quanto a sinistra, portansi costeggiando prima e sormontando poscia il livello del *corpo restiforme* e queste barbe le si hanno in conto di radici del *nervo acustico*; che ciò sia o no non riguarda il mio assunto.

Altri filamenti pure biancastri tanto superiormente quanto inferiormente ai sovraccennati compajono su quel pavimento, ed è di questi che devo intrattenermi con fina anatomia. Quei filamenti appajono sempre, che se talora appena si intravedono, perchè locati più profondamente nello strato lamellare ardesiaco che tappezza il IV ventricolo, pazientemente disseccando saranno facilmente messi in luce. — Spesso sono evidenti e lo sono tanto più quando solo due filamenti od uno soltanto vi si adagi.

Imprendendo la disseccazione ed isolamento di que' tratti o fasci nervei bisognerà attuarla con lenti di 2 a 3 ingrandimenti perchè essendo molto esili facilmente si può smarrire la loro traccia, tanto più che spostato il primo strato bigio quei filamenti trovansi giacenti su tessuto bianco, e perduta appena siasi la traccia loro oltre non si possono rinvenire.

Questa è la ragione per la quale più volte ebbi a ripetere e rinnovare la preparazione; aveva già fatto un buon cammino, ma non più sicuro, lo dovetti abbandonare. Meglio si riesce nel pezzo macerato con lo spirito di vino annaquato che non nel fresco, sebbene in quest'ultimo il colore ardesiaco fa meglio risaltare il bianco del tratto nerveo.

In più d'un pavimento uno o più fasci nervei si presentarono; con molta pazienza tolsi accuratamente l'ependima che quelli cuopriva, ed il feci sollevandola a piccoli tratti e bagnandone tosto il punto con una goccia di spirito di vino diluito. Una tal pratica è raccomandabile all'uopo, avvegnacchè facilita assai a staccare que' lembi dal sovrapposto elemento nerveo; per tal modo potei accompagnare que' fasci nervosi ed inoltrarmi con essi anche quando parevano scomparire o mancare.

Seguii pertanto que'filamenti nervei e lungo la porzione infe-

riore del triangolo isoscele, e via discendendo lento lento li accompagnai oltre il becco del *Calamus* ed al dissotto dei cordoni laterali.

Già lo dissi, ma pur piacemi ripeterlo, che feci tale preparazione su più d'un soggetto, dovendo escludere il dubbio di qualsiasi illusione e dare molteplici prove di un trovato sempre identico sia ne' bambini sia negli adulti, e quindi riposare tranquillo sulla verità di fatto, e farne altri persuasi.

E però in più d'un neonato non seppi trovare alcun vestigio delle barbe dell'VIII, nè di que' tratti bianchi.

In bambini di 18 mesi talora li trovai appena effigiati, invece a 30 mesi ed oltre erano essi bellamente appariscenti.

In uno a 25 mesi sul triangolo di destra eravi un sol tratto nervoso ma robusto, mentre a sinistra scorgevansi filamenti multipli e capilliformi.

In que'soggetti, in cui più filamenti appajono riesce assai difficile accompagnarli però talora avviene che dessi più in alto specialmente là dove vergono all'esterno si riuniscono e si compongono in un sol fascio sensibile.

E perchè più chiara e dimostrativa sia la mia esposizione, gioverommi di opportune tavole tratte dalle mie preparazioni, che feci da prima fotografare per vie meglio assicurare la verità. Da quelle feci tirare i disegni.

Nella Fig. I e II vedonsi que tratti o cordoncini nervei e se ne segue il loro cammino. A quando a quando que' bianchi cordoncini sono arrotondati e lucenti, lo che devesi all'avere potuto staccare l'ependima sovrapposto, non che il tessuto nerveo che li lambiva e serrava ai lati; in alcuni punti rimasero lucenti perchè il cilindro nerveo rimase spogliato dal tessuto circumambiente ma involto dalla sua fine neurolia, o proprio astuccio.

Io non tentai di tutto denudarne il tramite, l'avrei spezzato; devesi altresì pensare, a parte l'enormità del tempo sprecato, che una miriade di vasellini filiformi portansi dalla ganga nervea a que'cordoncini, e stirandoli per svellerli avrei ad un tempo scomposto o strappato il cordoncino medesimo.

Allorchè si prepara un filamento, che trovasi giacere nelle carni cerebrali quella lucentezza del filamento è un faro; ci dà la sicurezza per progredire, sicurezza propria al preparatore e che non si può o scarsamente ci è dato mostrare agli altri.

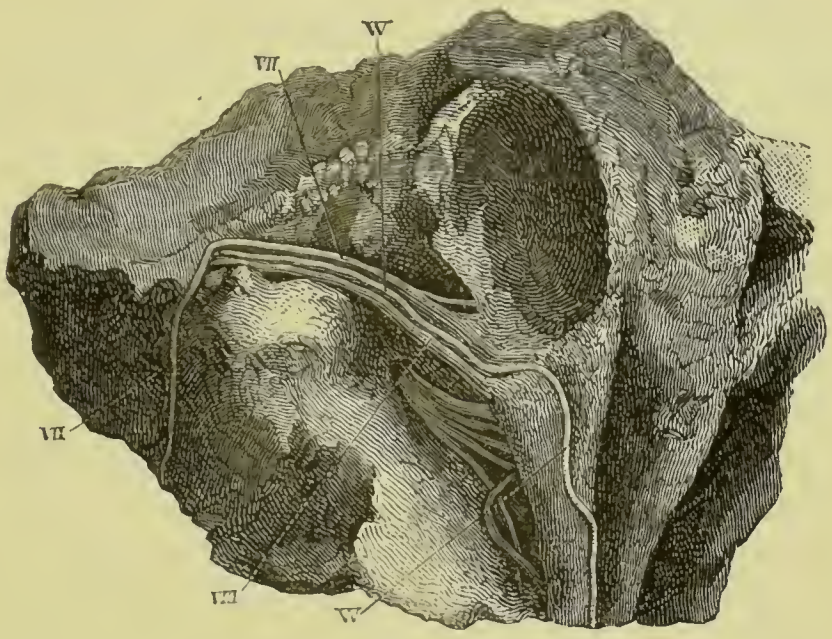

Fig. I

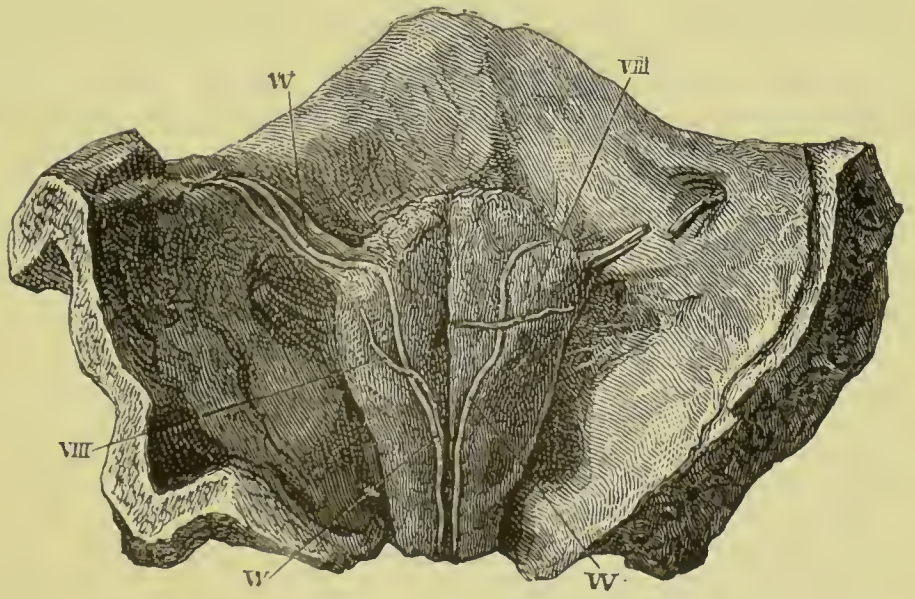

Fig. II.

Il cordoncino nervoso Fig. I e II W. del *Calamus* sale e s'incontra Fig. II W. colle barbe dell' acustico; talora lo si vede passare sotto di queste come puossi vedere nella detta Fig. II ove il W. del nervo di Wrisberg passa sotto l'VIII od acustico.

Io non potrei asserire se nel loro incontro crociato essi si anastomizzino l'un l' altro; nondimeno è pur certo, che in una mia preparazione io vidi il filamento discendente dall'angolo catetico arrestarsi al disotto delle barbe dell'VIII, nè oltre io potei rinvenirlo.

Passato oltre quel ponte, il filamento cilindroideo tanto a desta quanto a sinistra piega all'esterno, fa lieve angolo Fig. I e II, e monta sempre fiancheggiando il margine laterale del quarto ventricolo. Giunto in alto verso il margine interno del corpo restiforme, che già si piegò per costituire il peduncolo inferiore cerebellare, l' anzidetto filamento tende a scomparire; ed eccolo scomparso. Qui occorre la paziente e longanime indagine del l'occhio armato di lente per non perderlo di vista. L'ago da cataratta lanceolato ed ottuso è ancora il migliore istrumento unitamente allo spirito di vino, ambedue formano il corredo per seguire il cordoncino nerveo, che si giace sepolto nel molle e delicatissimo strato.

Come io m'attenni in tale bisogna è pur bene descriva, perchè così ad altri verrà risparmiato tempo. Sotto la lente sta il cordoncino, non vi affrettate a disseppellirlo, e spesso, ripeto, lasciate cadere una goccia di spirito di vino là ove l' ago arrivò. Quella goccia si insinua per mezzo millimetro tra il liscio e lucente cordoncino ed il tessuto cerebrale, che vi sta sovrapposto e quella goccia fa come di leva a questo; così pare ed è veramente, e così si ha una guida per oltre procedere coll' ago a scalzare quel tessuto nervoso. Ognun comprende, che pochi millimetri di lavoro costano lungo tempo, ma più lentamente si procederà e più sicuri si raggiungerà lo scopo.

Il solco pertanto ove entro giace il cordoncino nostro va via via approfondandosi, laonde per avere e spazio e luce giova esportare i suoi margini e così avere dei *talus* largamente esca-

vati, Fig. I. Nel fondo di quel solco sta il cordoncino; il solco si fa vie meglio profondo quanto più ci avvicineremo alla parete laterale inferiore del ponte del Varolio, poichè questo è da quello attraversato obliquamente dall'avanti un po' all'indietro e dall'alto al basso.

L'ultimo confine di tale tragitto risulterà sempre ad un livello superiore alla giacitura della grossa radice del V nervo o trigemino la quale stesa ed arcuata all' indietro si anastomizza coll'VIII pajo, ed ivi manifestamente l'un l'altro si scambiano tralci anastomotici, conforme ebbi sempre a vedere: amo ciò segnalare perchè forse se ne possono desumere corollarj fisiologici.

Quel cordoncino continua affatto distinto la sua via, e giunto quasi al punto di estrinsecarsi fuor dalle carni serrate del Varolio, si piega un po' all'avanti e trovasi così appajato al tronco dell' ottavo (Fig. I e II). Trovasi per altro fra questi due nervi una piega meningea che li separa.

Uscito fuori il nostro cordoncino nerveo si troverà ad un livello un tantino più alto dell' ottavo pajo, ed anche più elevato del margine posteriore del nervo facciale.

Il colore dell' VIII nervo risulta più bianco e molle che non sia il nostro cordoncino o nervo di Wrisberg, mentre questo è più pallido che non sia il VII pajo avendo entrambi una pari durezza.

Presso che sempre trovai nel cadavere fresco il nervo di Wrisberg diviso in due filamenti lo che meglio si appalesa se a lungo macerato nello spirito di vino diluito. Il filamento posteriore si addossa all'VIII, ma sempre involuto ne' suoi rivestimenti; l' altro filamento del nervo di Wrisberg scorre al davanti di quello accostandosi presto o tosto al VII pajo.

Lo Scarpa, che pare da altro scrittore lo desumesse, accenna già a filamenti o radicule, che al nervo di Wrisberg convengono e vi si ingemmano provenienti dal IX o glosso-faringeo. Se non che mentr'egli su ciò quasi sorvola, il prof. Barbarisi ne fa gran caso e assegna molte radici del IX al nervo di Wrisberg. Ei ce ne porge una nitidissima figura e tanto bene disegnata, che quasi

minaccia di menomare fede alla verità. Radici però non potrebbero mai essere secondo me, avvegnacchè altra origine noi potemmo osservare; potrebbero aversi in conto di anastomosi del IX col Wrisberg; non altrimenti, che le anastomosi del X col VII, o l'auricolare dell'Arnold, — del IX col VII, od ansa di Haller od il nervo anastomotico del VII col linguale del V; anastomosi, le quali, congiungendo nervi differenti tra loro, recano l'armonia fisiologica.

Dietro le bellissime tavole del Barbarisi io mi diedi a rintracciare ed esaminare quelle sue multiple radici, e la lunga fatica sarebbe stata per me lieve se compensata. Molte preparazioni lo instituii tanto più, che la prima m'indusse a crederle trovate e vere, ma poi mi persuasi che ciò non è. In quel punto appajono in copia arterie ed arteriole, talune lunghe e rettilineari, e simulano radici nervose. A sceverarne il dubbio bastò talvolta di premere su una grossa arteria a quelle vicine per vederle lievemente arrossarsi, e cessata la pressione tosto riedevano bianche e trasparenti. Ne escisi un pezzetto ed immersa una loro estremità in liquido colorato per capillarità pure si coloravano.

Per quanto ho esposto io resto convinto, che le poche radici nervee dello Scarpa e del Barbarisi, che troppe ne segnò e troppo artisticamente le volle disegnate, non si debbano accettare.

Del resto sotto il fascio complesso dei nervi VIII, del Wrisberg e del VII s'osserva un lembo meningeo robusto sul quale mentre i tre suaccennati riposano e scorrono, esso li separa altresì dal IX pajo, tanto più che quest'ultimo trovasi ad un livello a loro inferiore e posteriore.

E pertanto quelle mie disseccazioni anatomiche valsero a persuadermi, che radici del IX al Wrisberg non esistono; avvi quindi errore da parte mia od illusione dall'altra.

I due filamenti del Wrisberg, dopo breve tratto portandosi all'esterno e montando per il piano inclinato, che va al meato acustico interno, si adagiano sul margine anteriore arrotondato dell'VIII pajo e quindi riposano sui due fasci nervosi del funicolo vestibolare e cocleare.

E qui giova avvertire come il nervo di Wrisberg sia involto da fina neurolia, oltre la guaina neurilematica generale onde rimane interamente distinto. Ed è ciò sì vero, che un' arteria data dall' acustica centrale, della quale ebbi già a descrivere e disegnare il tragitto (1), trapassa dal disotto fra il margine posteriore del nervo del Wrisberg e l'anteriore dell' VIII.

Sempre più ascendendo il nervo del Wrisberg trovasi a contatto anteriormente col VII facciale, essendochè questi verge un po' all' indietro per accomunarsi coll' VIII nel meato uditorio interno, ond' è che il nervo di Wrisberg s' adagia fra li due che l'abbracciano.

Nè il Wrisberg col VII si congiunge; da fina neurolia rivestiti entrambi rimangono separati e qui pure una finissima arteriola fra loro scorrre rettilinea.

Il nervo Wrisbergiano così abbracciato ascende, e prima che penetri in un col VII in quel cavo ove s'insedia il ganglio genicolato, *dà* due o tre anastomosi o ne *riceve* dall'VIII od acustico e non mai dal VII o facciale.

Giunto in quel triangolare recinto, lo si ravvisa un po' più nudrito, più ingrossato.

Dal punto in cui fuori appare il nervo del Wrisberg ossia dall'ultimo confine del ponte di Varolio al ganglio genicolato corre la lunghezza di 30 millimetri (vedi Fig. VII) ossia millimetri 18 dal Varolio al labbro inferiore espanso del canale acustico ed altri mill. 12 da quest'ultimo limite ad arrivare al punto medio del recinto del ganglio genicolato.

Qui l' antico nervo di Eustachio illustrato poi dal Wrisberg finisce mentre non cominciava, che al margine esterno del ponte del Varolio.

Ora è insediato nel ganglio genicolato ed ivi colla più accurata diligenza dobbiamo studiarlo disseccandolo.

Il ganglio genicolato è per me un vero ganglio cerebrale; non pochi autori ne dubitano o assolutamente negano per tale, ma

---

(1) Vedi « Annali universali di medicina » Vol. 229, Anno 1874.

per il suo colore, consistenza, e dietro intima analisi per tale mi si addimostra; nondimeno è e sarà sempre un punto controverso, poichè tanto difficile ne è lo scrutinio anatomico.

Il professore Barbarisi con facile disinvoltura, che può bastare ad imporre a tutti coloro che nella bisogna guari non approfondiscono, trovò una serie di filamenti nervei, e l'un dall'altro li distinse; ve ne hanno alcuni ad un livello superiore, altri a quelli sottoposti, e tutti questi campeggiano nella sua tavola con rimarchevole nitidezza. La sua mano ed il suo scalpello furono a tanto mirabili. Io mi trovai sempre impacciato ed a disagio tutte le volte, che impresi a districare quel capo di Medusa, ond'è che quel suo disegno mi avviliva avvegnachè mai io potei raggiungere quel bello artistico che egli ci porge; ond'è ancora che i miei disegni stanno a quelli del Barbarisi come disegni *preistorici* alle sorprendenti incisioni del Longhi.

E però quali che siano i miei trovati anatomici io li esporrò candidamente: i miei disegni sono tratti dai pezzi anatomici fotografati che tengo in serbo; le tavole del Barbarisi non possono nemanco essere riscontrate con le sue preparazioni, avvegnachè al Museo anatomico di Napoli non esistono e pare mai abbiano esistite. Stampò egli nel 1853; e questa è data abbastanza recente per non potere credere che il tempo abbia distrutto le sue preparazioni; del resto nessuna nota di riscontro di quelle si trova nel diligente catalogo di quel Museo. La Commissione aggiudicatrice del premio alla memoria Barbarisi non accenna preparazioni anatomiche.

Io trovai dopo ripetuti tentativi e prove, che il miglior modo per notomizzare quel ganglio è di immergere il pezzo anatomico in una soluzione di percloruro di zinco (25 p. in 75 d'acqua) e lasciarvelo per tre giorni circa; postolo quindi in macerazione nello spirito di vino diluito con acqua, dopo 24 a 30 ore ne imprendeva la disseccazione.

Il ganglio genicolato è in certo modo coperto superiormente da una teca o berretto di tessuto cellulare denso stipato. In questo tessuto molteplici vasi sanguigni vi si addentrano, onde ap-

pare rosso punteggiato. Un'arteria, propagine dell'arteria mastoidea, monta su per il condotto falloppiano. Affine di potere denudare il ganglio genicolato uso fare un'incisione al suo contorno esterno triangolare, ben s'intende che ciò debba farsi quando sia tolto il semicanale osseo falloppiano superiore che lo racchiude.

Con fine pinzette si riesce bellamente a sollevare quella buccia cellulare stipata, che se l'incisione non fu di troppo profonda puossi spostare quella buccia senza maltrattare il sottoposto nevrilema involvente direttamente il ganglio.

Con pari pazienza e cura si solleverà altresì il foglio nevrilematico, lo che però è sempre difficile cosa, comechè dall'interna sua superficie sepimenti identici e fini staccansi, che vanno a rivestire, separandoli, i diversi elementi nervei, che compongono il ganglio genicolato.

Codesto ganglio mi sta ora sotto la lente a circa 2 ingrandimenti, cerchiamo quindi di metterlo in evidenza. Sempre mi riescì arduo siffatto lavoro, più volte mi vi accinsi, ma troppo spesso lo gettai perchè l'aveva guasto.

Seguire il nervo di Wrisberg era la mia meta, ma accompagnatolo nel ganglio se oltre io insisteva a disseccarlo perdeva il filo d'Arianna e non riesciva a nulla.

Se non che lo scopo mio precipuo essendo quello di sapere e confermare se il nervo di Wrisberg trovavasi in rapporto, o connesso colla corda del timpano, se questa da quello derivasse, se nervo Wrisbergiano e corda fossero un *tutt'uno*, allora m'appigliai al consiglio di lasciare temporariamente il tramite del Wrisberg e disseccare invece la corda del timpano.

Fa d'uopo segare l'osso mastoideo, si che il fendente passi all'esterno del foro stilo-mastoideo, e tale incisione va continuata in alto sino alla distanza di 3 mill. circa dalla parte più alta della rocca petrosa. A risparmio di tempo gioverà altresì che la detta incisione arrivi sul margine osseo posteriore del meato auditorio esterno. Ciò fatto facilmente ci sarà dato rintracciare il canale falloppiano, non che il piccolo canaletto entro il quale si rinserra la corda del timpano.

Con tenagliette incisive e scalpello si denudi il condotto falloppiano assai duro, che dal detto foro stilo-mastoideo monta sino al ganglio genicolato.

A circa tre o cinque millimetri dal foro stilo-mastoideo scorrendo sul nervo VII facciale incontrasi la corda del timpano, che da quello sembra staccarsi.

A tutta prima sembra davvero, che la corda venga dal basso, diremo, dal foro stilo-mastoideo e che dal VII se ne stacchi, disegnando quindi un angolo acuto inferiormente, così lo vediamo inciso e nelle tavole anatomiche dall' Arnold sino ad oggi dal Hirschfeld, Cruveilhier e Sappey: questi autori amarono meglio copiarsi l'un l'altro, ciò era più facile cosa che non disseccarlo. Ed è veramente strano, che così siasi continuato, mentre il dott. Guarini, *auspice* Panizza, scrisse ben differente da loro ed una tavola litografica ci legò, per la quale altrimenti si disegna la corda del timpano.

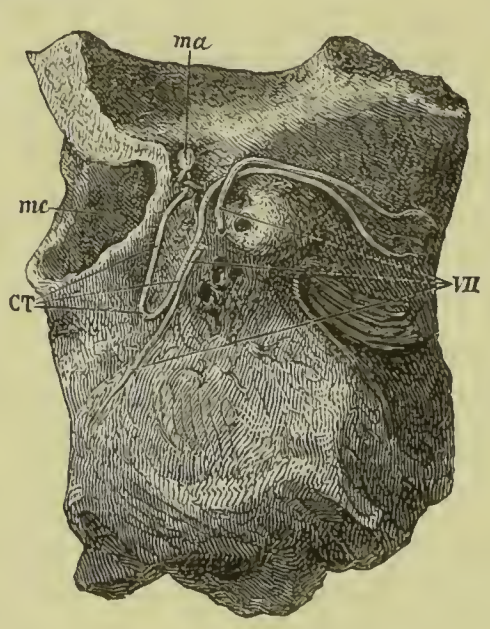

Fig. III.

Il nervo VII denudato quindi dal suo rivestimento cellulare soffice e lasciatolo adagiato nel suo semi-canale, ci esibisce l'escita del funicolo nervoso o corda del timpano: essa non proviene dal basso bensì dall' alto, ossia scende dal facciale, e, ri-

peterò, scende ma non deriva da lui. Formasi un angolo acuto in alto fra la corda ed il facciale e non come suolsi disegnare dal basso in alto CT VII. facciale la cui linea punteggiata superiore indica il facciale reciso ed allontanato, onde mettere in vista la (CT) corda del timpano, che rimane in posto nel dutto falloppiano, ed in questa Fig. III vedesi il detto angolo acuto dall'alto al basso.

Il dott. Guarini pure lo fa così discendere, ma egli osservò e disegnò la corda del timpano staccarsi dalla superficie esterna del VII alla quale sta appiccicato irregolarmente ed un poco a forma di ventaglio, tenendosi anzi alla porzione posteriore ed esterna del facciale.

Non è così. La corda del timpano vien fuori generalmente dal centro del manipolo nervoso del facciale e discende, ed impigliata da fitto tessuto cellulare penetra in un canaletto osseo proprio, e dopo 3 a 4 millim. di cammino si incurva ad ansa con la concavità in alto che come vedesi nella Fig. III è assai manifesta. Dal punto donde la corda si è staccata dal facciale alla porzione più declive dell' anzidetta nervatura, misura 2 1|2 millim.: la Fig. III è disegno fedele.

Un' altra figura (Fig. IV) tolta da un preparato di neonato com-

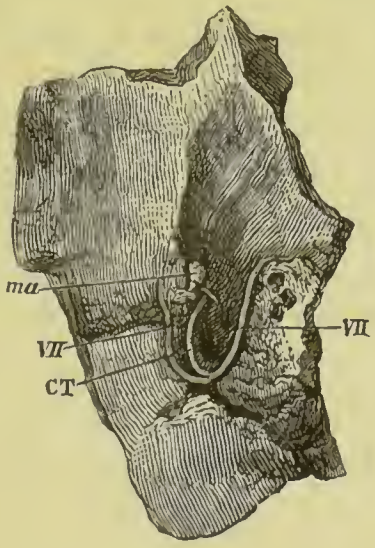

Fig. IV.

prova il mio asserto: ivi trovasi il facciale VII che ben presto si è flesso a semicerchio e che presto avrà a sortire dal foro stilo-mastoideo; lo che avviene perchè non ancora si informarono le cellule mastoidee. Or bene a metà di quel semicerchio del facciale noi vediamo la corda del timpano staccarsi dall'alto quasi escir fuori dal facciale medesimo.

Ingrandendosi, per isviluppo dell'età l'osso mastoideo, il canale falloppiano si allungherà naturalmente in basso e la corda del timpano sarà conseguentemente tirata in giù; per tal guisa meglio spiccherà il suo dipartirsi dal VII non che la sua curvatura.

Ed è si vero che la corda non procede (come i nostri maestri dissero e disegnarono) dal basso in alto, che uno sperone o cuneo fitto cartilagineo stà fermo tra il margine esterno del facciale e la corda, sperone che nell'adulto diventa osseo: è uno sperone eguale a quello da me illustrato (1), che si innicchia fra il *grande petroso superficiale* ed il filamento vegetativo *carotideo* prima che i due si uniscano o meglio si accavallino l'un e l'altra, onde comporre il *nervo vidiano*.

Ora colla guida della corda del timpano penetriamo nel fascio nervoso del VII pajo, montando su nel condotto falloppiano.

La corda del timpano se il pezzo anatomico giacque un po' a lungo in macerazione nello spirito di vino ha una tinta più colorata che non il facciale.

È meno dura che non il facciale.

La corda del timpano scivola spesso per entro i fascii componenti il manipolo facciale e rivestito sempre dal suo neurilema ascende tra i detti fascii sul condotto falloppiano (Fig. V CT).

Talvolta ebbi a notare che detta corda si teneva alla periferia del fascio facciale, ond'è che la si esibiva quasi triangolare con la base verso la periferia: in genere però io la trovai adagiata tutta in grembo al facciale. Aggiungerò altresì come la *corda* portasse

---

(1) Vedi « Annali universali di medicina » Vol. CCXVIII, fascicolo settembre 1871.

lungo la sua guaina neurolica un'esile arteriola rettilineare, lo che vieppiù addimostrerebbe essere un organo distinto.

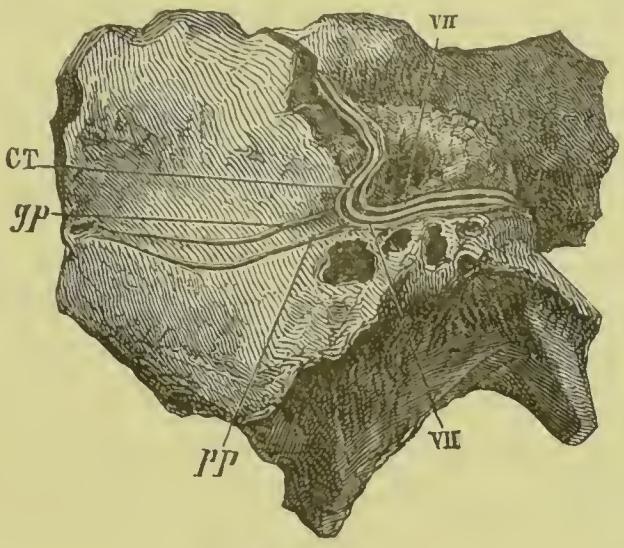

Fig. V.

Giunta la corda alla porzione orizzontale del condotto falloppiano, noi la vediamo portarsi al ganglio genicolato. Dicemmo che la corda è dottata di minor durezza del VII, ma entrata che sia nel ganglio genicolato la si fa ancor più molliccia, lo che io reputo causato dalla più fina e finissima neurolia che la involge; e ciò avvisai affinchè molta delicatezza abbiasi in trattandola, che però la corda rimane sempre distinta.

Nel ganglio genicolato la corda tiene la parte mediana e piuttosto sul pavimento di quel ganglio si insedia.

La corda lungo il tragitto suo non diede, ritengo, o ricevette anastomosi veruna dal facciale, e neppure al nervo cranico o gran petroso superficiale e nemmeno al piccolo petroso o ad altro: ciò debbo dire poichè a talun anatomico piacque indicare un filamento nervoso che dalla corda va al muscolo stapedio.

La Corda del timpano sta ora nel bel mezzo del ganglio genicolato, ed ivi dobbiamo con tutta pazienza disseccarla: essa facendo un angolo si piega all'indentro ed allora appare un poco più grossa quasi tumefatta; talora nel suo mezzo accenna ad una solcatura nel senso del suo decorso longitudinale ed è in quel

punto che noi la troviamo unirsi col ramo del nervo di Wrisberg che ivi abbiamo lasciato.

Dissi si unisce al nervo di Wrisberg; ma veramente non deve dirsi così, perchè nervo Wrisbergiano e corda del timpano sono un *tutto unico*, un *sol nervo*, che comincia dai cordoni del quarto ventricolo per traversare il ganglio genicolato e terminare coll'utima diramazione della corda del timpano.

Sarebbe opportuno, credo, di trovare un'unica denominazione a questo nervo del Wrisberg che è tutt'uno, come abbiamo detto, con la *corda del timpano.* La nuova denominazione ne renderebbe più facile il concetto e più spiccia la dicitura. Non accetterei quella semplice di *nervo del Wrisberg*, poichè il valente anatomico di Gottinga lo illustrò bensì ma per un assai breve tratto, ossia dal margine del ponte di Varolio al ganglio genicolato, del resto la priorità del trovato spetta all'Eustachio. Non accetterei neppure la denominazione unica di *corda del timpano*, solo perchè questo nervo passa a traverso la cavità omonima, non lasciandovi, per quanto abbia indagato, verun contingente nerveo. Questo nervo sarebbe per me un completo *tredicesimo nervo craniale:* ond'è che ordinando la serie dei nervi craniali diventerebbe per posizione locale, succedendo al settimo, l'ottavo pajo; quindi l'acustico spostato sarebbe il nono e via dicendo, per modo che l'ipoglosso finirebbe per essere il tredicesimo.

Le figure fotografiche ricavate dai pezzi anatomici da me preparatl e le incisioni in legno disegnate sotto i miei occhi tradurranno meglio la verità di quello che ora, forse con forzata prolissità, venni dettagliando.

Dalla spiccata curvatura (Fig. III) aperta all'insù, che prende la corda del timpano allorchè escita dal mezzo del VII pajo, continua, racchiusa nel suo canaletto eburneo, ad ascendere e misura 14 millim., si piega poscia all'avanti e trapassa un masso osseo compatto il cui ultimo ed anteriore confine costituirà la piramide, che si projetta nella cavità del timpano.

Detta corda è ora penetrata nella cavità timpanica, ma essa non fa, che attraversarla tenendosi un po' vicina alla parete

esterna della cavita ossia alla membrana del timpano. Dalla sua escita dalla piramide ad arrivare alla gamba dell' incudine misura 3 millim. ed 1 1|2 millim. per impigliarsi colla parete posteriore della gamba del martello.

Talun anatomico scrisse, che nel punto di congiunzione fra martello e corda un forte tessuto stipato vi modellasse una troclea entro la quale la corda potesse liberamente scorrere a guisa del legamento trocleare del muscolo patetico. Io non lo seppi trovare e quasi me ne spiace poichè m' avrebbe facilitato delle spiegazioni fisiologiche circa l'udito : non vi ha troclea e la corda è appiccicata all'incudine ed al martello.

Io, già lo dissi, non seppi trovare nervi, che dalla corda si portino ad innervare la membrana del timpano.

Dalla detta gamba del martello sino a penetrare in un suo canale, che trovasi alla parete anteriore laterale esterna ed un po' in alto, la corda misura circa 5 1|2 millim.

La corda, che sta quale un festone sospesa nella cavità timpanica, è però sempre rivestita dalla mucosa timpanica e per di più, premessa l'injezione arteriosa, vi trovai una arteriola esile, che lungo la corda e nello strato mucoso batteva la stessa via.

Escita la corda dalla cavità timpanica trovasi allora scorrere in un proprio canale osseo, il quale sta locato dietro al muscolo anteriore del martello.

Dopo breve tragitto ed in tutta vicinanza della fessura Glasser (e non già a traverso la detta fessura come il Civinini, contraddetto però del Guarini, ebbe a scrivere) passa per un forellino foggiato a canale eburneo e quindi discende. La natura previdente e provvida non poteva abbandonare un nervo fra le addentellature di congiunzione di due ossa il cui còmpito è quello di saldarsi fissamente fra loro.

La corda trovasi ora libera, e percorre la sua via collocandosi un tantino all'indentro della articolazione temporo mascellare. Dall'ultima sua escita dal forellino osseo al suo primo congiungersi col nervo linguale del V pajo misura una lunghezza di 37 millim. (Fig. VI).

Sulle prime e *corda* e *linguale* sembrano in un solo convenuti e formanti un solo ed unico nervo, essendochè una forte guaina cellulare, e neurilematica assieme li fissa; ma tolto quella non che il neurilema comune, vedesi l'un nervo dall'altro scostarsi avendo ognun di loro, s' intende, il proprio neurilema, e vedesi allora come la loro congiunzione vera sia dettata da un piccolo tratto nerveo anostomotico, che cala dalla corda al linguale o viceversa.

Dopo questa prima anastomosi altre poche si scambiano i due nervi; dopo il corso di 34 millim. ambo que' nervi fiancheggiantisi penetrano nella compage muscolare della lingua e ivi formano una moltiplicata rete di filamenti anastomotici, che a brevi tratti l'un l'altro s'inviano. Vedasi la Fig. VI e VII.

Da siffatta disposizione composta dai due nervi linguale e corda risulta palmare una rete nervosa plessiforme, ond' io inclinerei di chiamarlo *plesso-timpano-linguale.*

Il nervo linguale del V si tiene e scorre a preferenza ad un piano superiore nella lingua verso la superficie di essa, mentre la corda addentrasi fra muscolo e muscolo e finalmente suddividendosi si moltiplica ed innerva le fibre e fibrille dei detti muscoli.

Il nervo linguale va distinto dal nervo corda del timpano, e sebbene pochi dati differenziali fra i due esistano, nullameno accennerò, che il colore di quest'ultimo, quando preparato nel fresco cadavere, si esibisce un po' più oscuro del linguale, quasi con una tinta subgialliccia e tali si mostrano tutti i filamenti da lui devenienti.

La corda ha altresì una compage più serrata, onde al tatto lo si sente più resistente, lo che non appare tasteggiando il linguale.

Dall'ultimo punto misurato all'estremità della lingua, la quale, è bene avvertire, la si trova nella mia preparazione un po' stirata onde mantenerla in posto; dal principio dunque del *plesso timpano linguale* al suo ultimo confine misura circa 70 millim.

Credo opportuno unire un profilo di tutto il tramite del nervo

tredicesimo e di dare la sua totale lunghezza, misurata in dettaglio, cominciando dal suo primo discuoprimento dal *calamus scriptorios* sino all'estremità terminale della lingua.

Fig. VI.

Millim.	33	Dal calamus al punto ove il cilindretto nerveo scompare dal piano del IV ventricolo.
»	15	Di là alla sua sortita, ossia al lato inferiore esterno del ponte del Varolio.
»	30	Da questa sua escita sino alla sua entrata nel recinto del ganglio genicolato.
»	6	Quanto misuri nel ganglio genicolato istesso.
»	17	Dal ganglio genicolato sino al punto ove accenna a sortire dal fascio del nervo VII, o facciale, ed oltre sino alla concavità fatta sensibile del detto 13.° o corda del timpano.
»	14	Dal punto più basso di detta concavità sino al suo entrare nel eburneo mamellone o piramide.
»	2	Lungo il breve tragitto del 13.° nel detto osso eburneo.
»	9	Tratto del detto nervo, che intercorre nella cavità timpanica della sua escita dalla piramide al penetrare in altro foro, che trovasi alla parte anteriore della detta cavità.
»	37	Di là sino al punto di sua prima congiunzione col nervo linguale del V pajo.
»	34	Da quella congiunzione al principio del *plesso timpano linguale.*
»	70	Da questo punto all' apice muscolare della lingua
Millim.	267	

ossieno centimetri 26.7 millimetri circa dovendo ricordare, che la lingua è un po' stirata ed allungata.

A compiere la descrizione di questo *tredicesimo* nervo craniale si deve soggiungere che filamenti nervosi da lui si staccano e si portano al ganglio sottomascellare; però sono pochi e ne' robusti mi apparvero, lo che non s' accorda con quanto altri descrissero sì da far quasi credere, che la ragion prima della corda sia quello di specialmente innervare il ganglio sotto-mascellare.

Fig. VII.

Ed infine dirò come io trovai filamenti nervosi scarsi e tenui procedenti dal IX pajo o glosso faringeo dalla base della lingua venienti e che al plesso timpano linguale s'ingemmino.

Ciò premesso vogliasi allo scrivente permettere, protestando di sentirsi impari al merito di que' sommi anatomici, di esporre brevemente alcuni pensieri fisiologici che sorgono da' suoi trovati anatomici.

Il *tredicesimo nervo craniale*, che in sè raccoglie e l'*intermediario* di Wrisberg e la *corda del timpano*, come risulterebbe dalle moltiplicate preparazioni anatomiche e quindi dalle figure I, II, III, V, VI, VII, trae origine dai cordoni laterali restiformi e dal funicolo nervoso innominato, così essendo, partecipa alle due essenze di sensibilità e motilità. Nè altrimenti deve essere, stantechè il cordone mediano intermedio al cordone anteriore *motorio* ed al posteriore *sensibile*, ed incrociandosi questi col cordone intermedio egualmente così composto dell'altro lato apportare devono, non che scambiarsi a vicenda, il loro contingente di *moto* e *sensibilità*.

Ivi dunque comincia l'origine del *tredicesimo nervo* dotato di duplice innervazione; seguiamone ora le diramazioni.

Il 13.° nervo, uscito dal triangolo aperto del *calamus scriptorius* continua il suo cammino su per il quarto ventricolo ed incarnato sotto lo strato ardesiaco, il quale è pur sempre la continuazione del plasma nericcio centrale del cordone spinale. E poichè da questo tutte le radici dei nervi spinali motorj e sensibili traggono l'origine loro, anche il 13.° nervo avrà la stessa fonte.

Questo nervo continua la sua via sia appariscente ad occhio nudo, sia approfondato nelle carni cefaliche del ponte di Varolio; ma prossimamente all'VIII od acustico e prima che esca fuori dal suddetto ponte lo vediamo dare o ricevere salde anastomosi col medesimo nervo acustico.

Fatto libero, appare diviso in due filamenti ed abbracciato dall'VIII e dal VII pajo corre con loro al meato acustico interno ed ivi da quello riceve filamenti anastomotici.

Adagiato medianamente nel ganglio genicolato non da nè riceve filamenti di sorta.

Scende pel dutto falloppiano in un col VII, staccasi *apparentemente* dal centro di questo per rimontare col nome di *corda del timpano*; trasvola quindi alla parte alta della cavità omonima d'onde escito va ad incontrarsi col nervo linguale del V pajo. Lungo quest'ultimo tragitto ossia dal ganglio genicolato al suo congiungimento col linguale non mi fu dato notare qualsiasi anastomosi.

Il 13.° nervo congiungesi più tardi per multiple anastomosi col linguale, e queste costituiscono una rete fine intralciata plessiforme onde il *plesso timpano linguale* Fig. VII.

Quei filamenti provenienti dal detto 13.° nervo s'internano e si sperdono nei muscoli linguali ed il numero di questi supera di gran lunga il numero dei filamenti procedenti dal nervo linguale del V, i quali ultimi si tengono anzi alla parte alta dalla lingua verso la superficie della medesima onde al derma e papille multifarie.

Il 13.° nervo pertanto, come puossi vedere nella Fig. VII tolta dalla fotografia, spingesi nel seno dei muscoli proprj od intrinseci della lingua, quindi al muscolo longitudiuale, inferiore, profondo, ed al superiore o superficiale, alle fibre muscolari del trasverso e dell'obliquo non che ai verticali o perpendicolari.

Sorpreso da sì larga congerie di filamenti nervosi intersecantisi dati dal 13.° nervo che que' muscoli sovraccennati e minimi loro lacerti innervano, io presumo che debbono avere un azione speciale e tutta propria.

Per la sensibilità tattile della lingua avvi il tralcio nervoso del linguale del V pajo ed il gusto dipende dalla sensibilità modificata dello stesso nervo in concorso col IX pajo o glosso faringeo. Il derma, che ovunque ci veste è pure dotato di sensibilità tattile, che nelle singole parti del corpo nostro trovasi modificata; i polpastrelli delle dita godono pure di una sensibilità squisita e modificata, onde ci è dato d'apprezzare lo stato e il calore dei corpi e di quante altre impressioni co' toccamenti

si rilevano, senza dire che i pudendi sono non pure sensibili ma forniti di sì delicato e speciale sentire, che l'ebbrezza adduce ed il gioire informa. Ond'è, che io inclino a ritenere che la lingua e per il nervo linguale del V e per le anastomosi col glossofaringeo senta e come *tatto* e come *gusto*. Tanto io oso dire sebbene altri fisiologici abbiano espresso contrarie considerazioni.

Pei movimenti dirò grossolani della lingua, quali per es. il deglutire, ne basta il nervo XII od ipoglosso ai quali movimenti se questi non bastasse, havvi il filamento nervoso dato dal VII onde chiamato *linguale del settimo*, che innerva talun muscolo stiloideo e terminando nella parte posteriore della lingua le suffraga movimento.

E perchè il mio 13.° pajo nervoso non potrà avere una sua ragione d'essere? E quale sarà mai se una ne serba?

Noi abbiamo confermato il numero stragrande dei filamenti che da *esso* portansi essenzialmente ai muscoli linguali intrinseci, vi deve essere, io ripeto, una ragione speciale, individualizzata.

Data la *voce*, il *suono*, questo devesi informare alla *lettera* e quindi comporre la *parola*, la *favella* l'*eloquio*.

Noi non possiamo plasmare neppure una vocale senza un movimento della lingua e per nulla poi si accentuano le consonanti senza la contrazione speciale e simultanea di uno o più muscoli intrinseci della lingua. Io credo che il 13.° nervo ne sia il fattore.

Lento il bambino sa articolare un monosillabo, e la parola tardi talora gli è dato pronunciare, comincia dalle vocali *a*, *o* per le quali il movimento della lingua è semplice e minimo e la ragione di tale tardanza io mi perito riscontrarla nel tardo manifestarsi di quei filamenti bianchi nervei, che trovansi poi espansi sul pavimento del quarto ventricolo.

Vi hanno *muti*, che pur sentono e sentono bene e tre di questi io ne conobbi. Una giovinetta di 14 anni, un esposta all'Ospizio di Maternità in Milano, (certa Sinigaglia Sara, assai intelli-

gente, vispa e vigorosa) sentiva perfettamente da ambedue le orecchie, ma non poteva parlare, dava fuori qualche voce sgarbata ma non una parola sapeva combinare od emmettere. Pur troppo a mia insaputa moriva l'anno scorso, onde mi sfuggì l'occasione d'interessante investigazione anatomica. Un'altra di 13 anni, certa Grampi Genoveffa, pure un'esposta al detto Orfanotrofio, trovasi ora sui monti sovrastanti a Luino a Dumenzza, presso certo Rossi, contadino. Essa sente abbastanza bene, ma non una parola le è dato sillabare. Una terza la vidi 22 anni sono a Dublino, che ben sentiva e sapeva solo pronunciare *ma-ma*. Tale impotenza di parlare, di potere menomamente articolare una sillaba deve pur certo trovare la sua ragione sulla mancanza del nervo tredicesimo, dal quale probabilmente fece difetto la sua fattura primigena embrionale. Cotali individui furono afflitti da causa patologica nel primo loro esordire formativo, ovvero sono enti teratologici, quindi *emiterici*, secondo il mio concetto. L'acustico ed il 13° nervo sono interrotti e spezzati lungo la loro via; attenendosi pertanto ai pensamenti formativi epigenetici del Serres il moncone nerveo centrale o centrifugo, p. es., del 13.° nervo non s'incontrò nè si saldò col moncone centripeto periferico, ossia dalla lingua al cervello.

Al quale proposito piacemi ricordare che 4 anni sono io presentava al Congresso medico di Ginevra una tabella relativa alla *sordo-mutolezza* nella quale erano distinti i *sordo-muti* dai *sordi* non *muti* non che dei *muti* non *sordi*, facendo un altro sotto genere a questi i *balbuzienti*, e che ora forse torna opportuno di nuovamente esibire.

Anomalia emiterica (1).

Famiglia SORDO-MUTOLEZZA.

GENERE I. — **Sordo-Muti**	Maschio	Congenita
		Acquisita
	Femmina	Congenita
		Acquisita
SOTTO GENERE A. — **Sordo** non **Muto**	Maschio	Acquisita
	Femmina	
GENERE II. — **Muto** non **Sordo**	Maschio	Congenita
		Acquisita
	Femmina	Congenita
		Acquisita
SOTTO GENERE B. — **Balbuzienti** . . .	Maschio	Congenita
		Acquisita
	Femmina	Congenita
		Acquisita

A. Sono esclusi i sordì non muti addivenuti tali per vecchiaja; saranno ammessi coloro che sono divenuti sordi per malattie sofferte nella prima età, ossia prima dei 7 anni.

B. I balbuzienti a' quali l' articolazione della parola è assai difficile, facendo speciale menzione se il difetto risulta nella pronuncia delle vocali o delle consonanti, o se in ambedue.

A codesto quadro vanno annesse altre osservazioni ed indicazioni, quali se nei genitori, ascendenti, discendenti e collaterali vi avessero altri consimili difettanti; e circa la località se umida, se valle o monte e sua elevazione, a venti, ove il sordo-muto nacque e vive.

---

(1) La denominazione emiterica è solo per i casi congeniti.

A ciò va annesso un modulo che dovrebbe servire alla compilazione della statistica dei sordo-muti ed annessi semi-mostruosi, *emiterici*, il qual modulo mandato dai Prefetti ai Sindaci, questi in concorso dei medici comunali riempitolo potrebbe condurre all'esatta nozione statistica dei sordo-muti, ecc. per addivenire meglio ad uno studio scientifico delle cause e provvidenze ulteriori.

La *parola* spetta solo al *Genus-Homo*: noi possiamo per altro con lungamine ed insistente pazienza forzare, p. es., il pappagallo ad articolare sillabe a pronunciare parole, in lui come negli altri uccelli vi ha la corda del timpano; ed io tagliando a due pappagalli parlanti la corda del timpano, che non è facil cosa, che però riscontrai dopo mesi tagliata allorchè disseccata, li condannai al silenzio. Lo stesso ottenni in galli, e dindii avendo lor tagliata la detta corda che giova ridire non è tanto facile ad attuare come che quel nervo sta locato assai profondamente nel cavo timpano, ed accollato al promontorio.

Io non posso corredare e sancire il mio pensamento con prove ulteriori, ad altri riservo sì bel còmpito fisiologico.

E nemmeno posso addurre più fatti patologici in appoggio alla mia interpretazione, che però dirò che in donna colta da potente schiaffo al temporale destro, l'udito di destra fu assai offeso, e da quello stesso lato la lingua si fece inerte ne' suoi movimenti onde la parola assai inceppata. Ed il 7.° pajo era integro ed il linguale era sensibile, ed il gusto da quel lato incolume.

Alla mia ambulanza Otojatrica venne una ragazza di 11 anni d'abito visibilmente scrofoloso. Aveva una piaga che occupava la porzione del temporale che corrisponde alla porzione superiore del meato acustico vergente al zigoma sinistro. La piaga era profonda e lo specillo vi si insinuava per 4 o 5 millimetri nell'osso, che ivi è un po' spongioso, e se ne staccavano della quisquiglie necrosate: veniva essa a me a larghi intervalli dalla campagna. Un giorno, mi disse, la madre sua, si trovò di non potere più parlare od almeno se non a stento poteva articolare;

lo che parvemi l'effetto dello sforzo che faceva col lato sano, cercando di educare a comporre la parola. Tale rimase anche molti mesi dopo, benchè della piaga fosse interamente guarita. Io stimo, che la corda del timpano, che sta come esponemmo entro un canale a lei proprio dopo aver lasciato la cavità del timpano, e che trovasi scorrere all'indentro del muscolo anteriore interno della membrana del timpano, la corda del timpano, dico, venne offesa dal processo suppurativo e quindi corrosa e spezzata. La lingua si moveva torpida, l'ipoglosso ed il linguale del 7.° erano però efficienti, e da quel lato *gustava*, e toccata *sentiva* onde e linguale del V ed il IX funzionavano per bene e solo io reputo fu danneggiato e rotto il 13.ª nervo ossia la corda del timpano.

Dal che io mi persuado altresì che la *balbuzie* sia proveniente da questo nervo, anzi che dal XII pajo; e così dicasi del *tartagliamento* o disordine di innervazione motrice.

Dal fin quì esposto io sono tratto ad un' ulteriore interpretazione fisiologica.

Vedemmo il cordoncino nerveo del 13.° entro le carni del ponte del Varolio anastomizzarsi a più veci e saldamente coll' VIII pajo: altre unioni coll'istesso noi trovammo prima che il 13.° si internasse nel ganglio genicolato e tali anostomosi risultano specialmente col ramo cocleare; dopo il 13.° non dà nè riceve ulteriori anostomosi sino nel cavo boccale ossia col linguale del V. Or bene il *pappagallo*, il *bambino* e *noi* sentiamo un suono, una parola; questa trapassata la membrana del timpano per la membrana *rotonda* scorre nella rampa inferiore e quindi nella superiore della coclea, ivi l'impressione di quel suono di quella sillaba è compresa e fissata, ed al centro vestibolare è tradotta; di là riferita al cervello senziente. Che se io vorrò ripetere quel suono o quella sillaba si è della corda del timpano o 13.° nervo che io devo far uso, il potere volitivo cerebrale a lui commette l'azione ond' è che questo nervo è per me il vero e dirò il solo *fattore della parola.*

In un prossimo studio anatomico forse mi sarà dato di potere meglio chiarire questa interpretazione fisiologica desumendola dagli elementi anatomici motorj e nervei che sono infissi nel fanere acustico. Spero intanto che i colleghi che fanno speciale studio dell' anatomia sottometteranno alla loro saggia critica quanto da me venne sovra esposto; dalle loro osservazioni dai detti io saprò trarre consiglio e profitto.